ASKLEPIOS news
Klinik Birkenwerder

Sicheres Kontrastmittel, insbesondere bei Allergien und Nierenfunktionsstörungen

Die CO_2-Angiografie als risikoarme Alternative

Gefäßchirurgen sind bei der Diagnostik und Therapie der Gefäßerkrankungen maßgeblich auf die Angiografie als bildgebendes Verfahren angewiesen. Die konventionelle Katheterangiografie mit jodiertem Kontrastmittel (KM) bleibt das praktikabelste Untersuchungsverfahren, das mit wenig Aufwand die besten Ergebnisse liefert. Bekannter Nachteil dieser Methode bleibt aber die Nephrotoxizität des röntgenpositiven jodierten Kontrastmittels, seine beschränkte Einsetzbarkeit bei Schilddrüsenfunktionsstörungen und die recht häufige Unverträglichkeit im Sinne von KM-Allergien.

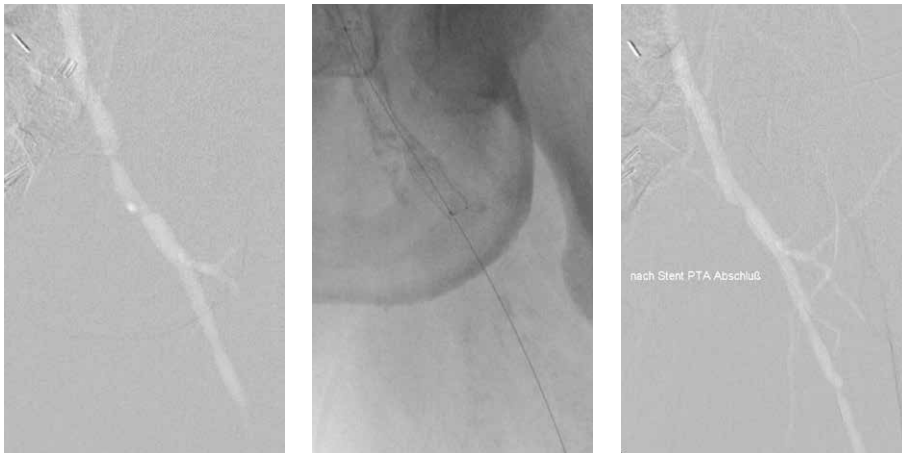

Interventionelle Behandlung einer Stenose in der A.femoralis comunis
Abb. 1: Darstellung der Enge, Abb. 2: Stenteinbringung, Abb. 3: Abschlusskontrolle

Was tun also bei Patienten mit fortgeschrittener Niereninsuffizienz? Alternative Verfahren, die ohne Gabe jodierter KM auskommen – wie die MRT u.o. Duplexsonografie – sind in ihrer diagnostischen Aussage nicht immer qualitativ gleichwertig. Nicht zuletzt lässt sich eine interventionelle Behandlung von Gefäßstenosen bzw. Gefäßverschlüssen mit diesen Bildgebungsverfahren nicht durchführen.

Kontrastmittel ohne toxische Eigenschaften

Die CO_2-Angiografie stellt eine risikoarme Alternative zur kon- >>>

Das MVZ der Asklepios Klinik Birkenwerder erweitert sein diagnostisches Spektrum

MRT der neuesten Generation in Betrieb genommen

Die Asklepios Klinik Birkenwerder verfügt nun als neue, zusätzliche Modalität der Radiologie über einen Kernspintomographen. Seit April 2016 ist in Birkenwerder ein MRT Signa Creator der Firma GE in Betrieb, der die Vorzüge einer sehr guten Bildqualität bzw. optimaler klinischer Ergebnisse mit hoher Produktivität und Wirtschaftlichkeit vereint.

Das neue System verfügt darüber hinaus über mehrere zusätzliche technische Applikationen zur Verbesserung der Untersuchungsbedingungen (Patientenlagerung etc.) sowie der Bildqualität.

Da die Angebote für MRT-Untersuchungen in der Region zuvor mitunter knapp waren >>> Fortsetzung: Seite 4

>>> ventionellen DSA und MR-Angiografie dar. Die Indikationen zur Angiografie mit jodiertem KM oder Kohlendioxid sind annähernd gleich. Einschränkung findet die CO_2-Angiografie im Einsatz oberhalb des Zwerchfelles. Darstellungen der thorakalen Aorta und der supraaortalen Gefäße müssen vermieden werden.



Shuntstenose: Enge im Anastomosenbereich einer arteriovenösen Dialysefistel, deutlicher Kalibersprung mit segmentaler Engstellung im Übergangsbereich zur Fistelvene.

CO_2 ist das einzig sichere KM bei Allergien und Nierenfunktionsstörungen. Es hat keine toxischen Eigenschaften. Es ist 20 Mal löslicher als O_2 im Blut, seine Viskosität ist mehr als 400 Mal geringer als jodiertes KM. Diese Eigenschaften begründen seinen Einsatz. CO_2 verdrängt kurzzeitig die Blutsäule im applizierten Gefäß und wirkt so als röntgennegatives KM. Es wird in kürzester Zeit pulmonal ausgeschieden, was die Volumengabe von CO_2 bei entsprechenden Einzelgabenvolumina nahezu nicht einschränkt, wenn dem Patienten die Zeit gegeben wird, das Gas abzuatmen.

Appliziert wird CO_2 über dünnlumige Katheter, wie sie auch in der KM-Angiografie verwendet werden. Verwendet wird reines medizinisches CO_2, das über ein geschlossenes System dem Patienten zugeführt wird. Eine Kontamination des Gases mit Raumluft ist damit ausgeschossen.

Wir nutzen die CO_2 Angiografie bei der Diagnostik der pAVK (unterhalb des Zwerchfelles) und zunehmend auch bei der Darstellung arteriovenöser Fisteln bzw. Shunts zur Hömodialysebehandlung. Die endovaskuläre interventionelle Behandlung der pAVK mittels Ballondilatation und Stentsetzung ist mit der CO_2-Bildgebung gut machbar. Weiterhin findet die Methode Anwendung zum Nachweis pathologischer AV-Fisteln sowie zum Blutungsquellennachweis.

Sehr geringe Komplikationsrate

Die Komplikationsrate bei Verwendung von CO_2 als KM ist als sehr gering einzustufen. Die Anzahl schwerer Zwischenfälle liegt in den veröffentlichten Studien weit unter 1%. Gelegentlich berichten die Patienten über Übelkeit bei der Untersuchung. Schmerzen bei der Applikation des CO_2, insbesondere bei Darstellung der Arterien der unteren Extremitäten,

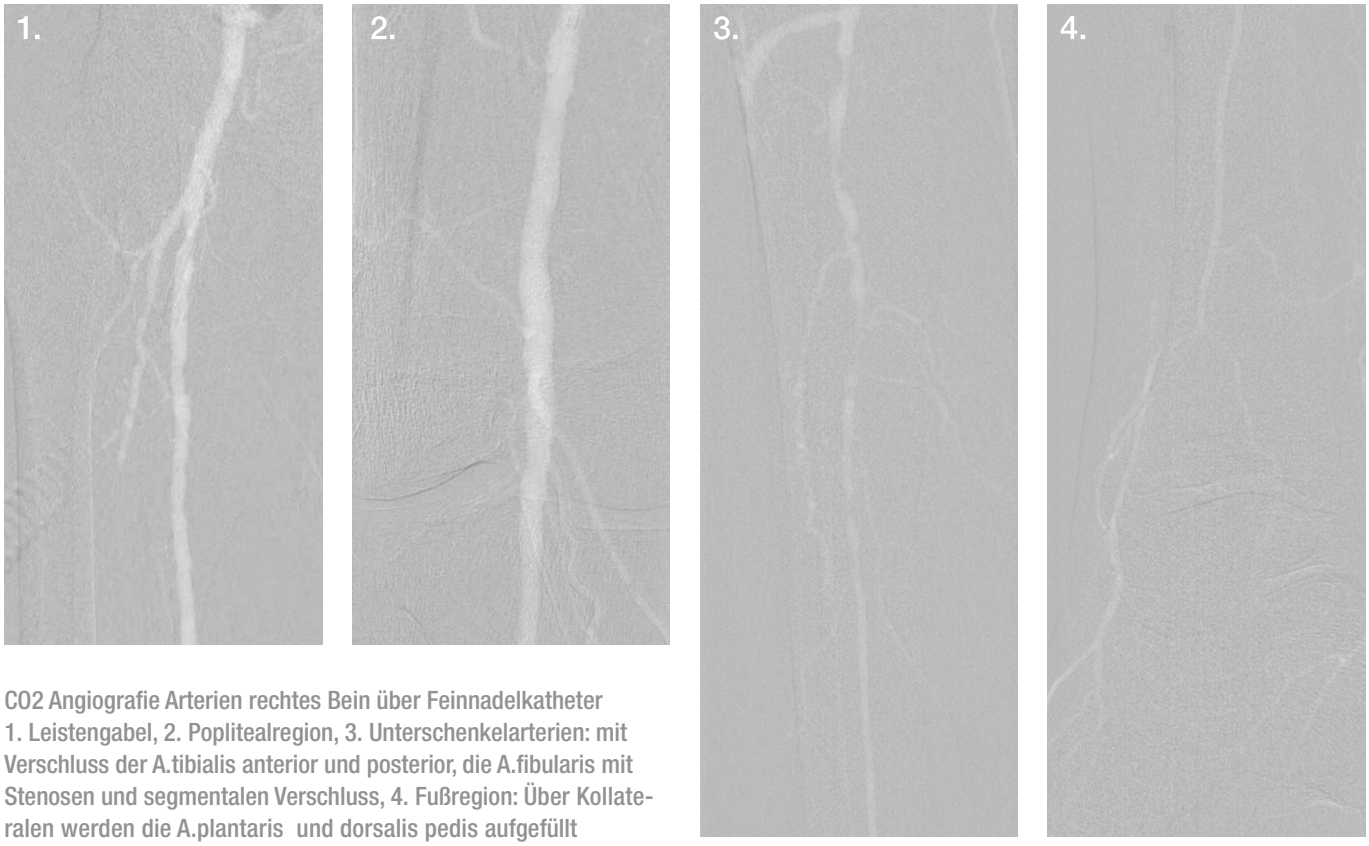

CO2 Angiografie Arterien rechtes Bein über Feinnadelkatheter
1. Leistengabel, 2. Poplitealregion, 3. Unterschenkelarterien: mit Verschluss der A.tibialis anterior und posterior, die A.fibularis mit Stenosen und segmentalen Verschluss, 4. Fußregion: Über Kollateralen werden die A.plantaris und dorsalis pedis aufgefüllt

sind häufiger und beeinflussen die Untersuchungsbedingungen und Bilddarstellung negativ. Sehr selten kann es durch die CO_2 Belastung bei Patienten mit schwerer COPD zu Verschiebungen im Säure- Basenhaushalt mit der Folge einer Azidose kommen. CO_2 als KM ist aus diesem Grund bei Patienten mit schwerer COPD kontraindiziert.

Seit Einführung der CO_2-Angiografie in unserer Abteilung im letzten Jahr haben wir zahlreiche CO_2-Untersuchungen incl. interventionelle Gefäßbehandlungen durchgeführt. Aus unserer Sicht ist der technische Aufwand zur konventionellen DSA größer, gerechtfertigt wird dieser jedoch durch die Möglichkeit, auch Patienten mit schweren Nierenfunktionsstörungen adäquat angiografisch zu diagnostizieren und zu therapieren. Die CO_2-Angiografie stellt dabei kein konkurrierendes Verfahren zu den anderen Bildgebungen dar, sondern erweitert unser diagnostisches und therapeutisches Angebot.

Kontakt:
Eckhard Stautner
Oberarzt und Leiter der Sektion Interventionelle Gefäßchirurgie
Tel.: (0 33 03) 522-219
E-Mail:
e.stautner@asklepios.com

Fazit für die Praxis

Die Behandlung der Arteriellen Verschlusskrankheit setzt ein entsprechendes bildgebendes Verfahren voraus. Die konventionelle Angiografie/CT Angiografie mit jodierten Kontrastmittel gilt weiterhin als Goldstandard der Gefäßdarstellung. Einschränkung findet die Methode bei Patienten mit Nierenfunktionsstörungen. Je nach Ausmaß der Niereninsuffizienz ist die Gabe derartiger Kontrastmittel zu vermeiden oder kontraindiziert.

Als alternatives Verfahren hat sich in der Gefäßchirurgischen Abteilung der Asklepios Klinik Birkenwerder die CO2 Angiografie etabliert. Diese bietet die Möglichkeit der Diagnostik und der interventionellen Behandlung der pAVK, arterieller Aneurysmen und arteriovenöser Dialysezugänge, ohne die Nierenfunktion zu beinträchtigen.

Indikationen für die Wahl von CO_2 als Kontrastmittel

- Diagnostische/interventionelle Angiografien
- Akute/chronische Niereninsuffizienz
- Transplantatnieren
- Aortenaneurysmen
- KM-Unverträglichkeit (jodiertes KM)
- Hyperthyreose
- Darstellung pathologischer Shunts
- AV Dialyseshunts
- Blutungsquellensuche

Anwendungsbereiche für CO_2 als Kontrastmittel

- Becken-/Beinarterien
- infrarenale Aorta
- Viszeralarterien
- Nierearterien
- Hämodialyseshunts

Asklepios Klinik Birkenwerder – zentrumsnah und doch im Grünen

Die Klinik bietet Leistungen in den Fachgebieten Orthopädie, Diabetologie und Gefäßchirurgie. Neben einem breitgefächerten Angebot in den einzelnen Fachdisziplinen setzen wir Schwerpunkte insbesondere in der minimal-invasiven Hüftchirurgie sowie der interdisziplinären Behandlung des Diabetischen Fußes – einzigartig in Brandenburg. Der hohe Komfortstandard und die leichte Erreichbarkeit machen unsere Klinik für Patienten aus dem gesamten Berliner Stadtgebiet attraktiv.

MR – Tomograph GE Signa Creator

Beispiel: cMRT – Darstellung des Gehirns in der Kernspintomographie

Beispiel: MR-Angiographie der Halsschlagadern

Fortsetzung: MRT der neuesten Generation in Betrieb genommen

>>> und Patienten zum Teil längere Wartezeiten in Kauf nehmen mussten, investierte die Klinik in das neue Gerät, um künftig selbst MRT-Untersuchungen anbieten zu können. Diese sind für den Schwerpunktbereich Orthopädie und Unfallchirurgie der Klinik unverzichtbar. Aber auch in der Gefäßchirurgie und in der Diabetologie ist die Option der röntgenstrahlenfreien Darstellung im MRT sehr hilfreich.

Untersuchung sämtlicher Körperbereiche

Mit diesem Untersuchungsverfahren können Schnittbilder sämtlicher Körperbereiche in beliebigen Bildebenen erzeugt werden, ohne dass Röntgenstrahlung angewendet wird. Durch kontrastreiche Darstellung insbesondere des Weichteilgewebes sind innere Organe, insbesondere Gehirn und Nervenstrukturen der Wirbelsäule, Blutgefäße, Muskeln und Gelenke, Tumore, Infektionsherde und andere Weichteilstrukturen besonders gut darstellbar. Darüber hinaus können auch Durchblutungsstörungen bzw. Schlaganfälle sowie ungewöhnliche Organveränderungen teils deutlich früher als mit anderen Untersuchungsverfahren und sehr präzise dargestellt werden. Des Weiteren liefert das Verfahren wichtige Informationen zur Planung operativer bzw. therapeutischer Eingriffe.

Modernste Technik für hohen Patientenkomfort

Das neue, volldigitale 1,5 Tesla MRT in Birkenwerder ermöglicht große Messfelder mit exzellenter Bildqualität auch in den Randbereichen und produziert so scharfe und hochauflösende Bilder, bietet einen hohen Patientenkomfort durch einen kurzen, weiten Magnettunnel und eine akustische Geräuschdämpfung bei einfachem „Einstieg“ in die Untersuchung durch einen besonders weit absenkbaren Patiententisch. Zeitsparende Aufnahmetechniken und effektive Arbeitsabläufe ermöglichen kurze Untersuchungszeiten. Durch moderne und energiesparende Technologien verfügt das Gerät darüber hinaus über eine hervorragende Energiebilanz, so dass im Vergleich zu vorherigen Gerätegenerationen erhebliche Energieeinsparungen möglich sind.

Angebot für ambulante und stationäre Patienten in der Region

Unser Ziel im Institut für Diagnostische und Interventionelle Radiologie im MVZ der Asklepios Klinik Birkenwerder ist höchste radiologische Kompetenz im Rahmen einer menschlichen und zugewandten medizinischen Betreuung. Mit der Installation des modernen Allround-MRT in Birkenwerder bieten wir jetzt sowohl unseren ambulanten Patienten aus der Region bzw. überregional, als auch den stationären Patienten der Klinik eine sinnvolle und von den Zuweisern seit langem gewünschte Erweiterung unseres Spektrums modernster medizinischer Diagnostik. Wir führen in unserem Institut nunmehr alle gängigen bzw. in der ambulanten und stationären Patientenversorgung erforderlichen radiologischen Untersuchungsverfahren wie konventionelle Radiographie, Computertomographie, diagnostische Angiographie – einschließlich therapeutischer Interventionen – und Kernspinntomographie durch.

Wir hoffen, durch unser Angebot - jetzt auch mit kurzen Wegen zur zeitnahen MRT-Untersuchung – zu mehr medizinischem Komfort für die Menschen in unserer Region bei höchster diagnostischer Zuverlässigkeit beitragen zu können.

Kontakt:
Dr. med. Andreas Fussan
FA Radiologie,
Leitender Arzt IDIR,
Ärztlicher Leiter MVZ AKB
Tel.: (0 33 03) 522-133
E-Mail:
a.fussan@asklepios.com

Herausgeber: Asklepios Klinik Birkenwerder, Hubertusstraße 12-22, 16547 Birkenwerder, Telefon: 03303 522-0, www.asklepios.com/birkenwerder